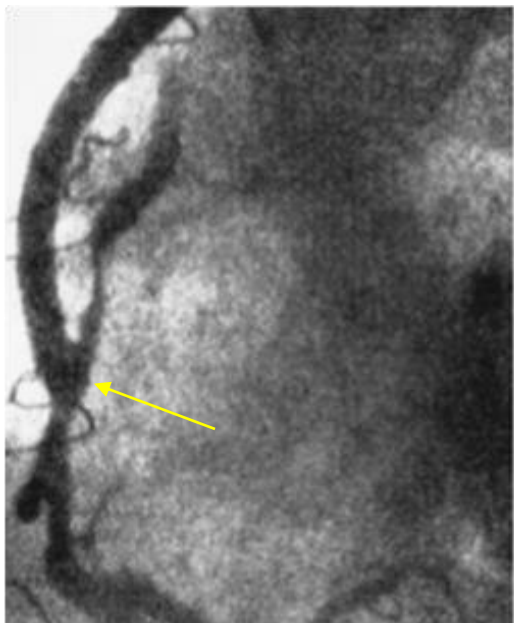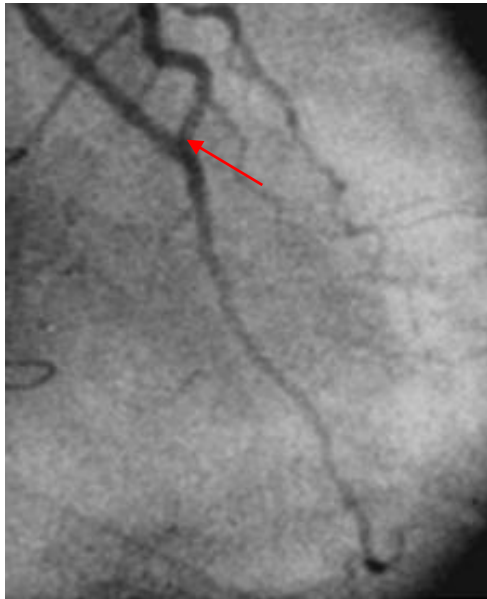


1967. Bypass coronarico con graft di vena safena autologa su tratto medio dell'a.coronaria destra



1970. Bypass coronarico con impiego di arteria mammaria interna sinistra per il ramo interventricolare anteriore